Aus der Königlichen Universitäts-Augenklinik zu Breslau.

Beiträge zur pathologischen Anatomie der Myopie und des Hydrophthalmus.

Inaugural-Dissertation,

welche

nebst beigefügten Thesen

mit Genehmigung der

Hohen Medizinischen Fakultät der Königl. Universität Breslau

zur

Erlangung der Doctorwürde

in der

Medizin und Chirurgie

Sonnabend, den 19. October 1901, Mittags 12 Uhr

in der

Aula Leopoldina der Universität

öffentlich vertheidigen wird

ACAD. LUGD. BAT. BIBL.

Ernst Marschke

approb. Arzt.

Opponenten:

Dr. med. Nonninger.

Dr. med. Vagedes.

Breslau 1901.

Druck der Breslauer Genossenschafts-Buchdruckerei, e. G. m. b. H.

Gedruckt mit Genehmigung der medizinischen Fakultät der Universität Breslau.

Referent: Geheimer Medicinalrath Prof. Dr. Uhthoff.

Der Dekan
Filehne.

MEINER TEUREN MUTTER

IN LIEBE UND DANKBARKEIT

GEWIDMET.

Digitized by the Internet Archive
in 2026

https://archive.org/details/IA41546309_0008

Bei den zahlreichen Erklärungsversuchen für die Entstehung der Myopie, und zwar der hier allein in Frage kommenden Axenmyopie, hat man gestützt auf das statistische Material mehr und mehr erkannt, dass eine besondere Disposition zur Entstehung der Myopie nothwendig sei. In der überwiegenden Mehrzahl der Fälle ist die Vererbung als bedingende Ursache für die Entstehung der Myopie nachweisbar, während für diejenigen Fälle, bei denen eine Vererbung nicht nachweisbar ist, vielleicht eine Hemmung in der normalen Entwickelung der Augenhäute herangezogen werden kann. Der hintere Abschnitt des Bulbus wird um so leichter einer Dehnung ausgesetzt sein, je dünner und weicher von Geburt die entsprechenden Skleralpartieen sind, und zwar kann eine derartige abnorme Nachgiebigkeit der Sklera sich einerseits leicht vererben, andererseits können in dieser Beziehung von vorn herein ausserordentlich grosse individuelle Verschiedenheiten vorkommen. Dass die Disposition für die Entstehung der Myopie vor allem im Augapfel und zwar in den denselben umgebenden Häuten zu suchen ist, wird von den jüngeren Autoren immer mehr betont und hervorgehoben im Gegensatz zu denjenigen Autoren, welche dieselbe in topographischen Verhältnissen ausserhalb des Bulbus gelegener Theile, dem Bau des Schädels und der Orbita, der Länge des Sehnerven u. s. w. suchen. Letztere Ansicht, vertreten von Mannhardt, der einer grossen Drehpunktsdistanz der Augen bei breiten Schädeln den grössten Einfluss zuschreibt, ferner in Stilling's Rollmuskeltheorie und der Hasner-Weiss'schen Sehnervenzerrungstheorie, lassen unter Ueberschätzung von schädlichen Einflüssen der Umgebung den Aug-

apfel selbst ganz unberücksichtigt, obschon man doch annehmen müsste, dass an erster Stelle an dem erkrankten Theile selbst, also am Augapfel die die Entwickelung der Myopie begünstigenden Momente gesucht werden müssten.

Die von Mauthner, Schnabel und Herrnheiser, Heine und anderen vertretene Ansicht, dass, um mit ersterem zu sprechen, die „angeborene Anlage zur Myopie in nichts anderem zu suchen ist, als in einer zu geringen Festigkeit der Sklerotika, namentlich in deren hinterer Hälfte“ durch messende Untersuchungen zu stützen, soll die Aufgabe meiner Arbeit sein.

Da die Sklera die Hauptmasse der Augenhäute darstellt, und auch, wie wir bereits makroskopisch sehen, am meisten bei dem Dehnungsprozess betheiligt ist, so wird es sich vor allem darum handeln, wie dies auch bereits von Baas und Heine gethan worden ist, die Dickenmasse der Sklera festzustellen und sie zu gleichen normaler Augäpfel in Vergleich zu bringen. Desshalb die Messungen der Sklera emmetropischer Bulbi, um eine physiologische Grundlage zu haben.

Die Messungen hydrophthalmischer Augäpfel, und zwar erworbener Hydrophthalmi, bei deren Vergleich mit Myopie zwei erworbene Zustände in Betracht kommen, sollen zur Klärung der Frage beitragen, ist der myopische Prozess ein hydrophthalmischer, wie er bekanntermassen von Stilling genannt wird, und wie lässt es sich vereinen, dass der angeblich selbe Prozess einmal besonders die vordere, das andere Mal ohne Betheiligung der vorderen nur die hintere Bulbushälfte in Mitleidenschaft zieht. Bisher sind nämlich, wie die Literatur ergibt, nur Hydrophthalmi congeniti, also eine angeborene Missbildung mit einem erworbenen Zustande verglichen worden, was für einen Vergleich nicht sehr günstig zu sein scheint.

Das zur Verarbeitung kommende Material verdanke ich den Herren Professoren Uhthoff und Hess, Herrn Dr. Landmann und Dr. Heine. Es sind 10 myopische Augäpfel von 3—25 D. und 5 emmetropische Bulbi, worunter sich 5 Augäpfelpaare befinden, ein hypermetropischer von + 3 D., 5 Hydrophthalmi acquisiti und 2 Hydrophthalmi congeniti.

Die Forderung Heines, bei vergleichenden anatomischen Untersuchungen, vor allem aber bei Messungen, nur vergleichbares Material zu benutzen, wurde voll und ganz berücksichtigt, indem sämmtliche in Betracht kommende Bulbi nach derselben Methode konservirt wurden: „Fixirung des geschlossenen Bulbus in 10%wässriger Formollösung für einige Tage, Entwässerung in Alkokol, von langsam aufsteigender Con-

centration, also 30,40 % u. s. w., Eröffnung von Vorderkammer und Glaskörperraum, in absolutem Alkohol durch Abschneiden einer Calotte, vorsichtige Einbettung in Celloidin."

Bei den vorgenommenen Messungen kamen nur Papillen-Pupillenschnitte in Betracht und zwar wurden auf der ganzen Cirkumferenz der Sklera, vom Schlemm'schen Kanal angefangen, in Abständen von etwa 1 mm Theilstriche angebracht, und zwischen je zwei Theilstrichen die Sklera mittels Okularmikrometers gemessen, wobei das Leitz'sche Mikroskop derartig eingestellt war, dass bei Objektiv 2, Okular 4, Tubuslänge 193, ein Theilstrich des Okularmikrometers 20 μ beträgt. Die gefundenen Durchschnittsdickenmasse der vorderen und hinteren Abschnitte der durch die Verbindungslinie der Ora serrata, durch den mittleren und durch den grössten Durchmesser getheilten Cirkumferenz wurden alsdann zu einander in Beziehung gesetzt.

Es möge nunmehr eine kurze Beschreibung der einzelnen Augäpfel folgen.

Emmetropische Augäpfel:

I. Fall A.

Der rechte Augapfel eines 27 Jahre alten Individuums, dessen linker Bulbus eine Myopie von —15 D. hat und unter den myopischen Augäpfeln besprochen wird. Dieses Augenpaar erwähnte bereits Heine in seiner Arbeit „Neuere Arbeiten über die Anatomie des kurzsichtigen Auges". Vom Cornealfalz bis zu den Muskelansätzen behält die Sklera ungefähr die gleiche Dicke, nimmt hinter den Muskelansätzen etwas ab und wird nach dem hinteren Pol zu beständig dicker. Dabei sind im hinteren Bulbusabschnitt natürlich Schwankungen zu berücksichtigen, die durch den Eintritt der Obliquussehnen veranlasst werden. Der Intervaginalraum der Sehnervenscheiden ist nasal, besonders im vorderen Theil, mässig erweitert. Geringe wellige Auffaserung der Sklera an den Seiten. Ich erwähne diese wellige Auflockerung der Sklera desshalb, weil sie in der Literatur erwähnt ist, ich jedoch ihr kein Gewicht beilege, sondern sie als Leichenerscheinung auffasse. Im übrigen normale Verhältnisse. Bulbuslänge 25 mm.

Dicke der Sklera:

Am Cornealfalz	nasal:	0,46 mm
„ „	temp:	0,40 „
Hinter den Muskelansätzen zusammentreffend mit d. Ora serrata	nasal:	0,34 „
	temp:	0,30 „
Am Aequator	nasal:	0,46 „
„ „	temp:	0,36 „
An der Fovea maculae		0,81 „

Durchschnittsmasse:

Gerechnet von der Ora serrata, vorderer Abschnitt	0,44 mm
„ „ „ „ „ hinterer „	0,48 „
Gerechnet vom mittleren und grössten Durchmesser, vorderer Abschnitt	0,43 „
Gerechnet vom mittleren und grössten Durchmesser, hinterer Abschnitt	0,50 „

II. Fall C. Fig. Emm. II (Tafel I).

Auch dieser Augapfel gehört einem Augenpaar an, dessen zugehöriger linker Augapfel eine Myopie von —15 D. aufweist und unter den myopischen Augäpfeln besprochen wird. Die Sklera weist ganz dieselben dem emmetropischen Auge entsprechenden Verhältnisse auf, wie I. Keinerlei pathologischen Veränderunge sind nachweisbar. Die Bulbuslänge beträgt 22 mm.

Dicke der Sklera:

Am Cornealfalz	nasal:	0,40 mm
„ „	temp:	0,40 „
An der Ora serrata	nasal:	0,40 „
„ „ „ „	temp:	0,40 „
Am Aequator	nasal:	0,44 „
„ „	temp:	0,42 „
An der Fovea maculae		0,64 „

Durchschnittsmasse:

Gerechnet von der Ora serrata, vorderer Abschnitt:	0,41 mm
„ „ „ „ „ hinterer „	0,48 „
Gerechnet vom mittleren und grössten Durchmesser, vorderer Abschnitt	0,43 „
Gerechnet vom mittleren und grössten Durchmesser, hinterer Abschnitt	0,50 „

III.

Der Augapfel weist keinerlei pathologische Veränderungen auf. Die Bulbuslänge beträgt 22 mm.

Am Cornealfalz	nasal:	0,64 mm
„ „	temp:	0,52 „
An der Ora serrata	nasal:	0,60 „
„ „ „ „	temp:	0,60 „
Am Aequator	nasal:	0,64 „
„ „	temp:	0,46 „
An der Fovea maculae		1,20 „

Durchschnittsmasse:

Gerechnet von der Ora serrata, vorderer Abschnitt:	0,39 mm
„ „ „ „ „ hinterer „	0,54 „

Gerechnet vom mittleren und grössten Durchmesser,
vorderer Abschnitt 0,43 mm
Gerechnet vom mittleren und grössten Durchmesser,
hinterer Abschnitt 0,57 „

IV.

Abgesehen von einer etwa stecknadelkopfgrossen Sarkommetastase am Sehnervenkopf zeigt der Augapfel normale Verhältnisse. Der Intervaginalraum ist etwas erweitert. Die Bulbuslänge beträgt 25 mm.

Dicke der Sklera:

Am Cornealfalz	nasal:	0,48 mm
„ „	temp:	0,56 „
An der Ora serrata	nasal:	0,40 „
„ „ „ „	temp:	0,36 „
Am Aequator	nasal:	0,50 „
„ „	temp:	0,40 „
An der Fovea maculae		1, 1 „

Durchschnittsmasse:

Gerechnet von der Ora serrata, vorderer Abschnitt: 0,53 mm
„ „ „ „ „ hinterer „ 0,59 „
Gerechnet vom mittleren und grössten Durchmesser
vorderer Abschnitt 0,46 „
Gerechnet vom mittleren und grössten Durchmesser
hinterer Abschnitt 0,66 „

V.

Der aussergewöhnlich kleine Augapfel weist Herde von Chorioiditis areolaris auf, ist aber im übrigen von normaler Beschaffenheit. Die Bulbuslänge beträgt 23, 5 mm.

Dicke der Sklera:

Am Cornealfalz	nasal:	0,64 mm
„ „	temp:	0,56 „
An der Ora serrata	nasal:	0,62 „
„ „ „ „	temp:	0,60 „
Am Aequator	nasal:	0,64 „
„ „	temp:	0,46 „
An der Fovea maculae		1,20 „

Durchschnittsmasse:

Gerechnet von der Ora serrata, vorderer Abschnitt: 0,62 mm
„ „ „ „ „ hinterer „ 0,69 „
Gerechnet vom mittleren und grössten Durchmesser,
vorderer Abschnitt 0,58 „
Gerechnet vom mittleren und grössten Durchmesser,
hinterer Abschnitt 0,72 „

VI.

Dieser Augapfel gehört seiner Refraktion nach nicht mehr zu den emmetropischen; man darf aber wohl sagen, dass seine anatomischen Verhältnisse denen emmetropischer Augäpfel gleichen oder doch wenigstens nahestehen. Jedenfalls zeigen die Masse der Sklera grosse Aehnlichkeit mit denen des vorhergehenden Bulbus. Die Frage, ob die Skleraldicke mit der Hyperopie in ursächlichem Zusammenhang steht, mag hier unerörtert bleiben. Er besitzt eine Hyperopie von + 3 D. Seine Länge beträgt 23 mm, also eine grössere Länge als II. und III. und nahezu die von V.

Dicke der Sklera:

Am Cornealfalz	nasal:	0,42 mm
„ „	temp:	0,54 „
An der Ora serrata	nasal:	0,46 „
„ „ „ „	temp:	0,70 „
Am Aequator	nasal:	0,46 „
„ „	temp:	0,66 „
An der Fovea maculae		1,10 „

Durchschnittsmasse:

Gerechnet von der Ora serrata, vorderer Abschnitt:	0,51 mm
„ „ „ „ „ hinterer „	0,71 „
Gerechnet vom mittleren und grössten Durchmesser, vorderer Abschnitt	0,53 „
Gerechnet vom mittleren und grössten Durchmesser, hinterer Abschnitt	0,75 „

Bei Durchsicht der erhaltenen Skleralmasse finden wir, wie es ja auch schon das makroskopische Bild eines Bulbusquerschnittes zeigt, eine stetige Zunahme der Skleraldicke nach hinten, die allerdings durch die Muskelansätze theilweise modifizirt erscheint. Dadurch ist zu erklären, dass die Skleraldicke an der Ora serrata geringer erscheint als die am Cornealfalz, weil Ora serrata und Insertion der mm recti gewöhnlich zusammenfallen. Es beweisen das stetige Zunehmen der Skleraldicke besonders diejenigen Schnitte, welche Muskelansätze vermeiden. Am besten aber zeigen wohl die Durchschnittsmasse, dass die Skleraldicke der hinteren Abschnitte die der vorderen bedeutend übertrifft, und zwar um so mehr, je weiter der theilende Durchmesser nach dem hinteren Pol zurückt.

Gerade das umgekehrte Verhältniss zeigen die myopischen Augäpfel, deren kurze Besprechung nunmehr folgt.

Myopische Augäpfel.

I. Fall E. Fig. My. — 3 D (Tafel II).

Dieser und der unter II. noch zu besprechende Augapfel (s. u.) bilden das Augenpaar einer 35 Jahr alten Frau, deren Refraktionsbestimmung bei Lebzeiten beiderseits —3 D. Myopie betrug. Die Verhältnisse der vorderen Bulbushälfte entsprechen der Norm mit Ausnahme des Ciliarmuskels, der dem myopischen Typus sich nähert. Die Sklera nimmt vom Cornealfalz nach hinten zu ständig ab, wird besonders dünn am Aequator, erhält alsdann am Sehnerveneintritt eine Verstärkung durch die Sehnervenscheide und erreicht dadurch die Dicke, die sie am Cornealfalz hatte. Im hinteren Bulbusabschnitt zeigt sie geringe wellige Auffaserung und Erweiterung des nasalen Intervaginalraums. Eine schmale temporale Sichel, etwa 0,4 mm breit, mit entsprechender Supertraktion des gegenüberliegenden Papillenrandes weist die von Heine in „Weitere Beiträge zur Anatomie des myopischen Auges" beschriebenen Verhältnisse auf, mit der dem Conus entsprechenden Verzerrung der Sehnervenfasern durch die lamina elastica und dadurch veranlasster totaler Atrophie der Chorioidea, die im Allgemeinen sehr verdünnt ist. Die Bulbuslänge beträgt 25,5 mm

Dicke der Sklera

Am Cornealfalz	nasal	0,44 mm
„ „	temp:	0,52 „
An der Ora serrata	nasal:	0,36 „
„ „ „ „	temp:	0,44 „
Am Aequator	nasal:	0,22 „
„ „	temp:	0,24 „
An der Fovea maculae		0,52 „

Durchschnittsmasse:

Gerechnet von der Ora serrata, vorderer Abschnitt:	0,47 mm
„ „ „ „ „ hinterer „	0,33 „
Gerechnet vom mittleren Durchmesser, vorderer Abschnitt	0,41 „
Gerechnet vom mittleren Durchmesser, hinterer Abschnitt	0,32 „
Gerechnet vom grössten Durchmesser, vorderer Abschnitt	0,38 „
Gerechnet vom grössten Durchmesser, hinterer Abschnitt	0,34 „

II. Fall E.

Der zum vorhergehenden gehörige rechte Augapfel weist dieselben Veränderungen auf wie jener, nur dass bei ihm die Abnahme der Skleradicke im hinteren Abschnitt viel ausgeprägter ist. Auch hier zeigt die Sklera eine geringe wellige Auffaserung. Der Intervaginalraum ist nasal

erweitert, die Sichel liegt temporalwärts und besitzt eine Breite von etwa 0,4 mm. Sein Ciliarmuskel ist wiederum schmal und langgestreckt, dem myopischen Typus entsprechend. Abgesehen hiervon zeigt der vordere Bulbusabschnitt keine Veränderungen. Die Bulbuslänge beträgt 25 mm.

Dicke der Sklera:

Am Cornealfalz	nasal:	0,56 mm
„ „	temp:	0,56 „
An der Ora serrata	nasal:	0,42 „
„ „ „ „	temp:	0,46 „
Am Aequator	nasal:	0,30 „
„ „	temp:	0,26 „
An der Fovea maculae		0,44 „

Durchschnittsmasse:

Gerechnet von der Ora serrata, vorderer Abschnitt:		0,54 mm
„ „ „ „ „ hinterer „		0,32 „
Gerechnet vom mittleren Durchmesser, vorderer Abschnitt		0,46 „
Gerechnet vom mittleren Durchmesser, hinterer Abschnitt		0,30 „
Gerechnet vom grössten Durchmesser, vorderer Abschnitt		0,43 „
Gerechnet vom grössten Durchmesser, hinterer Abschnitt		0,31 „

III. Fall B. Fig. My. —4 D (Tafel I).

Der linke Augapfel eines bereits von Heine in „Weitere Beiträge zur Anatomie des myopischen Auges“ erwähnten Augenpaares, dessen rechter Augapfel eine Myopie von —14 D aufweist und unter VI besprochen wird. Dasselbe gehörte einem an Lebercarcinom gestorbenen, 42 Jahre alten Manne an und wurde innerhalb der ersten Stunde p. mort. in Formol gebracht, so dass Leichenerscheinungen bei ihm nicht zu erwarten sind. Es sind denn auch beide Augäpfel besonders frisch fixirt und gut gehärtet. Der linke Augapfel besitzt eine Myopie von —4 D. Auch hier zeigt sich wieder der vordere Bulbusabschnitt abgesehen von dem myopischen Ciliarmuskel ohne Veränderungen, während die Sklera im hinteren Abschnitt in der unter den vorhergehenden Nummern beschriebenen Weise immer mehr an Dicke einbüsst und erst unmittelbar am Sehnerveneintritt durch Einstrahlung der Sehnervenscheide etwas verstärkt wird. Die dünnste Stelle liegt etwas temporal von der Fovea maculae und beträgt 0,22 mm. Eine Auffaserung der Sklera ist in diesem Augapfel nicht zu bemerken, wohl aber nasal eine Erweiterung des Intervaginalraums infolge Dehnung des denselben nach vorn begrenzenden Skleralstückes. Ein temporaler Conus von $^1/_3$—$^1/_4$ Papillendurchmesser, 0,36 mm breit, wird begleitet von einer nasalen Supertraktion der Chorioidea und

des Pigmentepithels, wogegen ein vorspringender Skleralrand nicht zu beobachten ist. Die Bulbuslänge beträgt 27,5 mm.

Dicke der Sklera:

Am Cornealfalz	nasal:	0,54 mm
„ „	temp:	0,50 „
An der Ora serrata	nasal:	0,38 „
„ „ „ „	temp:	0,38 „
Am Aequator	nasal:	0,32 „
„ „	temp:	0,28 „
An der Fovea maculae		0,41 „

Durchschnittsmasse:

Gerechnet von der Ora serrata, vorderer Abschnitt:	0,46 mm
„ „ „ „ „ hinterer „	0,36 „
Gerechnet vom mittleren und grössten Durchmesser, vorderer Abschnitt	0,43 „
Gerechnet vom mittleren und grössten Durchmesser, hinterer Abschnitt	0,31 „

IV. Fall D. Fig. My. —10 D (Tafel I).

Der linke Augapfel eines etwa 30 Jahre alten Individuums, dessen zum Augenpaar gehöriger rechter Bulbus in V. angeführt werden wird. Beide besitzen eine Myopie von —10 D. Beständige Dickenabnahme der Sklera nach hinten, am Sehnerveneintritt geringe Dickenzunahme. Die dünnste Stelle, etwas temporal von der Fovea maculae, beträgt nur noch 0,18 mm. Auffaserung der Sklera im hinteren Bulbusabschnitt ist nicht oder nur in geringem Masse nachweisbar. Nasale hochgradige Erweiterung des Zwischenscheidenraums. Der temporale Conus von etwa 0,4 mm Breite hat eine entsprechende nasale Supertraktion veranlasst. Der vordere Bulbusabschnitt, bei dem sonst pathologische Veränderungen nicht nachweisbar sind, zeigt einen sehr langgestreckten Ciliarmuskel, dessen temporaler Querschnitt bedeutend mehr abgeflacht erscheint. Die Bulbuslänge beträgt 28 mm.

Dicke der Sklera:

Am Cornealfalz	nasal:	0,48 mm
„ „	temp:	0,40 „
An der Ora serrata	nasal:	0,31 „
„ „ „ „	temp:	0,24 „
Am Aequator	nasal:	0,21 „
„ „	temp:	0,21 „
An der Fovea maculae		0,35 „

Durchschnittsmasse:

Gerechnet von der Ora serrata, vorderer Abschnitt:	0,39 mm
„ „ „ „ „ hinterer „	0,24 „

Gerechnet vom mittleren und grössten Durchmesser, vorderer Abschnitt 0,31 mm
Gerechnet vom mittleren und grössten Durchmesser, hinterer Abschnitt 0,25 „

V. Fall D.

Der zum vorhergehenden gehörige rechte Augapfel weist ebenfalls eine Myopie von —10 D auf. Der vordere Bulbusabschnitt zeigt abgesehen vom flachen, langgestreckten Ciliarmuskel keine von der Norm abweichenden Verhältnisse. Die Sklera nimmt nach hinten zu langsam aber beständig ab, wird am Sehnerveneintritt in geringem Masse durch die Sehnervenscheide verstärkt, und weist die dünnste Stelle etwas temporal von der Fovea maculae auf, woselbst ihre Dicke, wie beim vorhergehenden, 0,18 mm beträgt. Sie zeigt im hinteren Bulbusabschnitt keine Auffaserung, dagegen ist nasal eine Erweiterung des Zwischenscheidenraums vorhanden. Die Papille weist temporal einen Conus von 0,5 mm, nasal eine entsprechende Supertraktion auf. Die Chorioidea ist sehr verdünnt, in geringerem Masse die Retina. Die Länge des Augapfels beträgt wie die des vorhergehenden 28 mm.

Dicke der Sklera:

Am Cornealfalz	nasal:	0,38 mm
„ „	temp:	0,46 „
An der Ora serrata	nasal:	0,26 „
„ „ „ „	temp:	0,30 „
Am Aequator	nasal:	0,22 „
„ „	temp:	0,20 „
An der Fovea maculae		0 28 „

Durchschnittsmasse:

Gerechnet von der Ora serrata, vorderer Abschnitt: 0,38 mm
„ „ „ „ „ hinterer „ 0,25 „
Gerechnet vom mittleren und grössten Durchmesser, vorderer Abschnitt 0,32 „
Gerechnet vom mittleren und grössten Durchmesser, hinterer Abschnitt 0,25 „

VI. Fall B. Fig. —14 D (Tafel II).

Der unter III. bereits erwähnte, zum Augenpaar gehörige rechte Augapfel. Derselbe besitzt eine ausgesprochen walzenförmige Gestalt, insofern die Dehnung der hinteren Wand nicht in Form eines temporalen Staphyloms aufgetreten ist, sondern es hat eine gleichmässige Dehnung der ganzen nasalen und temporalen hinteren Wand stattgefunden. Der vordere Bulbusabschnitt ist wieder ohne Veränderungen, mit myopischem Ciliarmuskel. Die Sklera nimmt nach hinten beständig ab, wird am Sehnerveneintritt etwas verstärkt und zeigt die geringste Dicke 0,10 mm

etwas temporal vom hinteren Pol. Sie zeigt keine Andeutung von Auffaserung, sondern überall sind die Skleralfasern dicht aneinander gefügt. Nasal ist eine hochgradige Erweiterung des Intervaginalraums vorhanden, verursacht durch Dehnung des ihn nach vorn abgrenzenden Skleralstückes. Einem Conus von Papillendurchmesser temporal steht am nasalen Papillenrande eine nur geringe Supertraktion gegenüber. Chorioidea und in geringerem Masse die Retina sind verdünnt. Der Augapfel weist bei einer Länge von 32 mm eine Myopie von —14 D auf, die zum letzten Mal drei Tage vor dem Tode bestimmt wurde.

Dicke der Sklera:

Am Cornealfalz	nasal:	0,50 mm
„ „	temp:	0,46 „
An der Ora serrata	nasal:	0,40 „
„ „ „ „	temp:	0,40 „
Am Aequator	nasal:	0,34 „
„ „	temp:	0,20 „
An der Fovea maculae		0,15 „

Durchschnittsmasse:

Gerechnet von der Ora serrata, vorderer Abschnitt:	0,47 mm
„ „ „ „ „ hinterer „	0,22 „
Gerechnet vom mittleren und grössten Durchmesser, vorderer Abschnitt	0,39 „
Gerechnet vom mittleren und grössten Durchmesser, hinterer Abschnitt	0,19 „

VII. Fall A. Fig. —15 D (Tafel II).

Der zum emmetropischen, unter I. besprochenen Bulbus gehörige rechte Augapfel, mit ausgeprägter hinterer Skleralektasie. Der vordere Bulbusabschnitt zeigt den bei Myopie üblichen Typus des Ciliarmuskels und weist sonst keine Veränderungen auf. In der bisher besprochenen Weise nimmt die Sklera nach hinten zu immer mehr an Dicke ab und erreicht die dünnste Stelle temporal von der Fovea maculae, woselbst sie 0,18 mm misst. Der Intervaginalraum ist mässig erweitert und zwar temporal in höherem Grade, die Sklera zeigt keine Andeutung von Auffaserung, der temporale Conus besitzt fast Papillenbreite und daran schliesst sich der hinteren Skleralektasie entsprechend hochgradige Atrophie der Chorioidea. Am nasalen Rande der Papille die übliche Supertraktion. Der Augapfel weist bei einer Länge von 30,5 mm eine Myopie von ca. —15 D auf.

Dicke der Sklera

Am Cornealfalz	nasal:	0,36 mm
„ „	temp:	0,41 „
An der Ora serrata	nasal:	0,26 „
„ „ „ „	temp:	0,40 „

Am Aequator	nasal:	0,32 mm
„ „	temp:	0,32 „
An der Fovea maculae		0,62 „

Durchschnittsmasse:

Gerechnet von der Ora serrata, vorderer Abschnitt:		0,44 mm
„ „ „ „ „ hinterer „		0,29 „
Gerechnet vom mittleren und grössten Durchmesser, vorderer Abschnitt		0,40 „
Gerechnet vom mittleren und grössten Durchmesser, hinterer Abschnitt		0,25 „

VIII. Fall C.

Der linke Augapfel eines Augenpaares, dessen rechter emmetropisch ist und unter II. angeführt worden ist. Auch er besitzt eine ziemlich grosse hintere Skleralektasie, die aber beim Fixiren eingesunken ist. Die Sklera nimmt in der üblichen Weise von vorn nach hinten zu ab und erreicht die dünnste Stelle in der Gegend des hinteren Staphyloms, woselbst ihre Dicke 0,18 mm beträgt, also dünner als die Retina; sie zeigt an dieser Stelle auch eine ziemlich bedeutende wellige Auffaserung. Der Intervaginalraum ist nicht erweitert, der ringförmige Conus hat temporal eine Breite vom Papillendurchmesser, ist dagegen nasal nur schmal. Ihm schliesst sich temporalwärts, der hinteren Skleralektasie entsprechend, eine hochgradige Atrophie und Pigmentverarmung der Chorioidea an. Nasal ein wenig ausgeprägter Skleralvorsprung. Der vordere Bulbusabschnitt mit dem bei Myopie zu beobachtenden langgestreckten Ciliarmuskel zeigt keine vom emmetropischen Bulbus abweichenden Verhältnisse. Bei seiner Länge von 29,5 mm besitzt er eine Myopie von ca. −15 D.

Dicke der Sklera:

Am Cornealfalz	nasal:	0,44 mm
„ „	temp:	0,38 „
An der Ora serrata	nasal:	0,44 „
„ „ „ „	temp:	0,42 „
Am Aequator	nasal:	0,36 „
„ „	temp:	0,38 „
An der Fovea maculae		0,20 „

Durchschnittsmasse:

Gerechnet von der Ora serrata, vorderer Abschnitt:		0,42 mm
„ „ „ „ „ hinterer „		0,33 „
Gerechnet vom grössten Durchmesser, vorderer Abschnitt		0,44 „
Gerechnet vom grössten Durchmesser, hinterer Abschnitt		0,31 „
Gerechnet vom mittleren Durchmesser, vorderer Abschnitt		0,42 „

Gerechnet vom mittleren Durchmesser,
hinterer Abschnitt 0,30 mm

IX. Fig. My. ca. —20 D (Tafel I).

Der hier erwähnte Augapfel wurde bereits in Heines „Weitere Beiträge zur Anatomie des myopischen Auges" besprochen, und ist daselbst besonders der ringförmige Conus und sein Entstehen ausführlich beschrieben worden. Den 42 Jahre alten Patienten befiel eine Orbitalphlegmone, die eine Keratitis neuroparalytica und Ulcus serpens im Gefolge hatte. Letzteres perforirte und veranlasste hochgradige Drucksteigerung, die die Enukleation notwendig machte. Der Bulbus wurde bereits innerhalb der ersten 10 Minuten in Formol gebracht. Die Sklera nimmt in der besprochenen Weise von vorn nach hinten zu ab und erreicht die dünnste Stelle, 0,18 mm, temporal von der Fovea maculae. In der Makulagegend besteht wieder eine mässige Ausbuchtung. Auffaserung zeigt auch hier die Sklera nicht, dagegen ist der Zwischenscheidenraum beiderseits erweitert. Der Ciliarmuskel hat den myopischen Typus und ist atrophisch, der Kammerwinkel infolge des totalen Verwachsens der Iris mit der hinteren Hornhautwand vollkommen verlegt. An der Hornhaut sind verschiedene vom Ulcus serpens herrührende Narben deutlich wahrnehmbar. Mehrere cystische Hohlräume weist die Netzhaut in der Gegend der Ora serrata auf, wogegen die Aderhaut hochgradig verdünnt ist, und zwar besonders der hinteren Skleralektasie entsprechend im Anschluss an den Rand des Conus, welcher ringförmig ist und mehr als halbe Papillenbreite besitzt. An der Papille ist eine beginnende Exkavation mit leichter Zurückdrängung der Lamina cribrosa bemerkbar. Der 32 mm lange Bulbus besitzt eine Myopie von ca. —20 D.

Dicke der Sklera:

Am Cornealfalz	nasal:	0,36 mm
„ „	temp:	0,44 „
An der Ora serrata	nasal:	0,36 „
„ „ „ „	temp:	0,34 „
Am Aequator	nasal:	0,26 „
„ „	temp:	0,18 „
An der Fovea maculae		0,28 „

Durchschnittsmasse:

Gerechnet von der Ora serrata, vorderer Abschnitt: 0,44 mm
„ „ „ „ „ hinterer „ 0,26 „
Gerechnet vom mittleren und grössten Durchmesser,
vorderer Abschnitt 0,37 „
Gerechnet vom mittleren und grössten Durchmesser,
hinterer Abschnitt 0,24 „

X. Fig. My. ca. —25 D (Tafel I).

Der rechte Augapfel einer 33 Jahre alten Frau, die bei der Aufnahme in die Anstalt ein Leukoma adhaerens, Fistula corneae und Iridociclitis

chronica aufwies, deren Folge Glaukom war. Derselbe zeigte eine sehr ausgebildete hintere Skleralektasie und zwar nur auf der temporalen Seite, so dass der Sehnerv ganz an der Seite des Bulbus einmündet. Die Sklera nimmt ganz gleichmässig von vorn nach hinten zu ab und erreicht die dünnste Stelle in der Gegend des hinteren Staphyloms, in der Makulagegend, woselbst sie 0,1 mm misst. Auch die Chorioidea ist hochgradig verdünnt und entsprechend der grössten Dehnung in der hinteren Ektasie theilweise vollständig des Pigments beraubt. Die sehr grosse und tiefe glaukomatöse Exkavation beschränkt sich nicht nur auf Zurückdrängung der Lamina cribrosa, sondern zieht auch noch den temporalen Skleralrand mit hinein. Sehr erweitert ist beiderseits der Intervaginalraum. Im vorderen Bulbusabschnitt zeigt der Ciliarmuskel die langgestreckte für Myopie typische Form, der Kammerwinkel ist in Folge vorderer Synechien verlegt und das Hornhautepithel entsprechend der Hornhautfistel unregelmässig und theilweise in die Tiefe einwuchernd. Der Augapfel, der bei der Aufnahme in die Anstalt vollständig amaurotisch war, besitzt eine Länge von 34 mm.

Dicke der Sklera:

Am Cornealfalz	nasal:	0,42 mm
„ „	temp:	0,38 „
An der Ova serrata	nasal:	0,32 „
„ „ „ „	temp:	0,40 „
Am Aequator	nasal:	0,22 „
„ „	temp:	0,32 „
An der Fovea maculae		0,14 „

Durchschnittsmasse:

Gerechnet von der Ora serrata,	vorderer Abschnitt:	0,40 mm
„ „ „ „ „	hinterer „	0,29 „
Gerechnet vom mittleren und grössten Durchmesser,	vorderer Abschnitt:	0,36 „
Gerechnet vom mittleren und grössten Durchmesser,	hinterer Abschnitt:	0,23 „

Fassen wir kurz die Befunde bei den myopischen Augäpfeln zusammen, so finden wir eine stetige Dickenabnahme der Sklera nach hinten, von der gewöhnlich auch die Chorioidea betroffen ist, und zwar ungefähr angefangen vom Ansatz der mm. recti, während der vordere Bulbusabschnitt, abgesehen von dem langgestreckten Ciliarmuskel, keine von der Norm abweichenden Verhältnisse bietet. Bei der Chorioidea finden wir im Allgemeinen eine mit dem Grade der Myopie wachsende Atrophie, die besonders stark bei der Bildung einer hinteren Skleralektasie ist und teilweise vollständige Pigmentlosigkeit veranlasst. Die Auflockerung der

Sklera ist bei den einzelnen Augäpfeln sehr verschieden und wahrscheinlich als Leichenerscheinung aufzufassen, da gerade diejenigen Augäpfel, welche bald nach der Enukleation fixirt wurden, keine Auflockerung aufweisen. Dagegen ist fast bei allen eine Erweiterung des Intervaginalraums mehr oder weniger ausgeprägt, meist nasal, jedoch auch temporal und doppelseitig, und es ist diese Erscheinung wohl als eine Dehnung des den Intervaginalraum nach vorn abschliessenden Skleralstückes zu deuten, was ja bei der allgemeinen Dehnung der hinteren Bulbuswandung leicht verständlich ist. Am meisten wird von der Dehnung das vom Sehnerveneintritt temporal gelegene Stück der hinteren Bulbuswand betroffen, also gerade die Gegend der Makula, und zwar ist dies ganz besonders stark ausgebildet bei Entwickelung einer hinteren Skleralektasie. Bei der enormen Dehnung, die fast ein Platzen des Bulbus befürchten lässt, bleibt die Netzhaut nicht unbetheiligt und es ist daher die Abnahme der Sehschärfe wohl erklärlich. Die Frage, ob bei Einwirkung von stumpfen Gewalten auf stark myopische Augäpfel eine Ruptur des Augapfels an der dünnsten, also am wenigsten Widerstand bietenden Stelle zu Stande kommt, was man doch eigentlich annehmen müsste, schien mir interessant genug zu sein, um mich in der Literatur nach derartigen Verletzungen umzusehen. Unter den zahlreichen Rupturen der Sklera, die daselbst veröffentlicht sind, finden sich jedoch nur zwei Rupturen der Sklera in der hinteren Bulbushälfte, und bei diesen konnte nicht einmal festgestellt werden, ob der Unfall ein myopisches Individuum betroffen hat. Man muss also wohl annehmen, dass auch bei den myopischen Augäpfeln das hinter dem Augapfel liegende orbitale Fettgewebe einen derartigen Widerstand leistet, dass der Augapfel in dem der Richtung der Gewalt entsprechenden Durchmesser komprimirt wird, und dass auch bei ihnen die Arlt'sche Ansicht über das Zustandekommen der Skleralruptur in einem auf der Richtung des Stosses senkrecht stehenden Durchmesser Geltung hat. Zwei Augen, IX und X, wurden von Glaukom befallen und zeigen, abgesehen von der dasselbe veranlassenden Veränderungen an Hornhaut und Iris, die durch Drucksteigerung verursachte Zurückdrängung der Lamina cribrosa bezw. glaukomatöse Exkavation, unterscheiden sich aber im Uebrigen von den myopischen Augäpfeln durch nichts. —

Das gerade Gegenstück hierzu bilden die hydrophthalmischen Augäpfel, und zwar die Hydrophthalmi acquisiti, während zwei hierauf zu besprechende Hydrophthalmi congeniti wieder andere Verhältnisse aufweisen.

Hydrophthalmus acquisitus (Tafel III).

I. Fig. 1.

Dem 15 Jahre alten Patienten wurde im Alter von $2^1|_2$ Jahren von Kindern das linke Auge verletzt, und von da ab nahm dasselbe beständig zu. Mehrere Jahre nachher bemerkte er beim Waschen, dass aus dem Auge etwas herausfloss und dass dasselbe zusammengefallen war. Es heilte jedoch wieder, und vergrösserte sich von Neuem, behielt aber noch Lichtempfindung. Bei der Aufnahme in die Klinik fand man ein totales Staphylom der Cornea und des Ciliarkörpers, an der Spitze der leukomatösen Cornea eine linsengrosse Narbe. Tension = + 2. Auf Querschnitten zeigt die Sklera, die in den vorderen Parthieen theilweise verkalkt ist und daher mit dem Mikrotom lädiert wurde, eine beständige Dickenzunahme nach hinten, ähnlich wie bei den emmetropischen Augäpfeln. Die Linse war vollständig verkalkt und musste entfernt werden, die Hornhaut ist theilweise durch Narbengewebe verdickt, Iris bezw. Irisreste liegen der hinteren Hornhautwand an, das Irispigment ist theilweise in die Hornhaut eingedrungen, das Hornhautepithel ist ebenfalls tief eingewuchert und in der Cornea sind zahlreiche cystische Hohlräume vorhanden. Sehr atrophisch, aber noch nachweisbar ist der Ciliarmuskel. Die Chorioidea ist ebenfalls sehr atrophisch und reicht bis an den Rand der glaukomatösen tiefen Exkavation. Der Intervaginalraum ist nicht erweitert. Der Bulbus besitzt eine Länge von 28,5 mm und eine Breite von 23 mm.

Dicke der Sklera:

Am Cornealfalz	nasal:	0,34 mm
„ „	temp:	0,34 „
An der Ora serrata	nasal:	0,30 „
„ „ „ „	temp:	0,50 „
Am Aequator	nasal:	0,46 „
„ „	temp:	0,38 „
An der Fovea maculae		0,74 „

Durchschnittsmasse:

Gerechnet von der Ora serrata,	vorderer Abschnitt:	0,38 mm
„ „ „ „ „	hinterer „	0,46 „
Gerechnet vom mittleren Durchmesser		
	vorderer Abschnitt:	0,39 „
	hinterer „	0,47 „
Gerechnet vom grössten Durchmesser		
	vorderer Abschnitt:	0,42 „
	hinterer „	0,49 „

II. Fig. 2.

Am dritten Tage nach der Geburt wurde Patient von Blennorrhöea neonatorum befallen, kam bald in Behandlung und behielt angeblich eine intakte Hornhaut. Vom dritten Jahre an soll sich das Auge langsam ver-

grössert haben. Bei der Aufnahme in die Klinik war die Cornea mächtig vergrössert und der ganze Ciliarkörper in das Staphylom hineingezogen. Etwas unten von der Mitte ein linsengrosses Leukoma adhaerens, von dem aus die Iris bezw. Pigmentgewebe der hinteren Hornhautfläche anliegend nach allen Seiten zieht. Wegen Glaucoms musste das Auge enukleirt werden. Der Augapfel zeigt neben dem vorderen Staphylom auch eine hintere Skleralektasie, so dass die vorn sehr stark verdünnte Sklera nach hinten zunimmt, um abermals in der hinteren Skleralektasie entsprechend den myopischen Augäpfeln dünner zu werden. Jedoch ist auch hier infolge der hochgradigen Dehnung des vorderen Bulbusabschnitts das Ergebniss der Messungen ein solches, dass die vordere Skleraldicke geringer ist als die hintere, selbst in der hinteren Ektasie. Eine Folge der grösseren Drucksteigerung ist die tiefe glaucomatöse Exkavation und auch in diesem Augapfel ist ähnlich wie bei den myopischen eine Erweiterung des Intervaginalraums vorhanden. Es handelt sich also in diesem Falle um eine Kombination von Myopie mit Hydrophthalmus acquisitus, also eine Mischform. Die Chorioidea ist hochgradig atrophisch und die Netzhautschichten infolge ödematöser Durchtränkung auseinander gedrängt. Der Ciliarmuskel ist stark atrophisch und kaum noch nachweisbar, die Iris nur noch in zahlreichen vorderen Synechien und Pigmentanhäufungen an der hinteren Hornhautfläche und vorderen Linsenfläche zu finden. Die Linse ist vollkommen degenerirt, verkalkt und geschrumpft. Die Sklera zeigt keine wellige Auffaserung, erreicht die dünnste Stelle unmittelbar hinter dem Cornealfalz 0,12 mm und in der hinteren Skleralektasie 0,20 mm. Die Bulbuslänge beträgt 33,5 mm, die Breite 24,5 mm.

Dicke der Sklera:

Am Cornealfalz	nasal:	0,22 mm
„ „	temp:	0,22 „
An der Ora serrata	nasal:	0,16 „
„ „ „ „	temp:	0,16 „
Am Aequator	nasal:	0,24 „
„ „	temp:	0,16 „
An der Fovea serrata		0,32 „

Durchschnittsmasse:

Gerechnet von der Ora serrata, vorderer Abschnitt	0,20 mm
„ „ „ „ „ hinterer „	0,34 „
Gerechnet vom grössten Durchmesser, vorderer Abschnitt	0,19 „
Gerechnet vom grössten Durchmesser, hinterer Abschnitt	0,35 „
Gerechnet vom mittleren Durchmesser, vorderer Abschnitt	0,19 „
Gerechnet vom mittleren Durchmesser, hinterer Abschnitt	0,36 „

III. Fig. 3.

Die 16jährige Patientin bekam eine Augenentzündung, deren Resultat eine 5 mm im Durchmesser haltende Hornhautnarbe war, mit welcher die Iris in ihrem ganzen Pupillarumfange verwachsen ist. Die Kranke sieht noch Bewegungen mit der Hand. Es wird die Iridectomie nach unten gemacht, jedoch bereits nach zwei Monaten ist das Colobom wieder verschwunden. Vier Monate nachher treten ohne äussere Veranlassungen heftige nach der Stirn ausstrahlende Schmerzen im Auge auf, dasselbe ist auf Druck schmerzhaft und injicirt. Nach dem Schwinden der Entzündungserscheinungen nach etwa $1^1/_2$ Monaten bemerkt Patientin ein beständiges Wachsen des Auges. Die Vergrösserung betrifft besonders die vorderen Skleralpartien, der Augapfel ist sehr hart, Tension + 3, Schmerzhaftigkeit nicht vorhanden. Enukleation.

Der Augapfel bietet das typische Aussehen eines Ochsenauges, mit hochgradiger Verdünnung der Bulbushäute im vorderen Abschnitt, der infolgedessen ganz dunkel aussieht, und verhältnissmässig normalem Aussehen im hinteren Abschnitt. Auf Querschnitten wird bestätigt, dass die Sklera im hinteren Abschnitt eine normalen Verhältnissen entsprechende Dicke behalten hat, während die vorderen Partieen bis zu 0,08 mm verdünnt sind und ohne scharfe Grenze in die Cornea übergehen. Die vordere Kammer ist aufgehoben und in das vordere Staphylom hineingezogen, das bei weitem die grössere Hälfte des ohnehin schon vergrösserten Augapfels darstellt. Nur auf der einen Seite ist der vollständig atrophische Ciliarmuskel noch aufzufinden, die ganze hintere Hornhautfläche ist von einem continuirlichen Pigmentsaum eingefasst, das Hornhautgewebe theilweise narbig entartet und von cystischen Hohlräumen durchsetzt. Die Sklera zeigt keine Auffaserung, der Intervaginalraum ist nicht erweitert, die Chorioidea ist sehr verdünnt, reicht aber bis zu der sehr tiefen glaucomatösen Exkavation der Papille. Die Länge des Augapfels, welche 30,5 mm beträgt, ist in diesem Falle geringer als die Höhe 33 mm.

Dicke der Sklera:

Am Cornealfalz	nasal:	0,20 mm
„ „	temp:	0,14 „
An der Ora serrata	nasal:	0,24 „
„ „ „ „	temp:	0,20 „
Am Aequator	nasal:	0,20 „
„ „	temp:	0,14 „
An der Fovea maculae		0,60 „

Durchschnittsmasse:

Gerechnet von der Ora serrata,	vorderer Abschnitt	0,16 mm
„ „ „ „ „	hinterer „	0,45 „
Gerechnet vom grössten Durchmesser,	vorderer Abschnitt	0,15 „

Gerechnet vom grössten Durchmesser,
hinterer Abschnitt 0,41 mm
Gerechnet vom mittleren Durchmesser,
vorderer Abschnitt 0,15 „
Gerechnet vom mittleren Durchmesser,
hinterer Abschnitt 0,44 „

IV. Fig. 4.

Die 19jährige Patientin gibt an, dass das Leiden seit dem ersten Jahre datire. Ob damals eine Entzündung vorausgegangen sei, weiss sie nicht anzugeben. Vergrösserung des vorderen Theils des Bulbus mit Betheiligung des Ciliarmuskels der Sklera. An der Hornhaut ein intensiv weissgelber Fleck, an den sich nach allen Seiten die stark gedehnte und ausgebeulte Sklera anschliesst, die durch das durchschimmernde Chorioidealpigment schwarzgrau erscheint. Nach erfolgter Enukleation zeigte sich die hintere Bulbushälfte ziemlich unverändert, nur dass die vorderen Skleralpartieen infolge der Grössenzunahme des vorderen Bulbusabschnittes auseinander gedrängt erscheinen. Querschnitte bestätigen, dass die Volumenszunahme fast ausschliesslich den vorderen Bulbusabschnitt betrifft, dass die Sklera nach hinten zu der Norm entsprechend zunimmt und daselbst eine Dicke erreicht, wie wir sie bei emmetropischen Augäpfeln kaum antreffen, nämlich 1,3 mm. Dagegen sind die vorderen Skleralpartieen bis zu 0,1 mm gedehnt und entsprechend ist auch die Hornhaut sehr verdünnt. Der Ciliarmuskel ist kaum noch nachweisbar, die Irisreste haben sich unter Bildung eines Pigmentsaumes an die hintere Hornhautfläche angelegt, die Linse ist sehr klein und verkalkt. An der einen Stelle besitzt die sehr verdünnte Hornhaut eine Glaslamellenneubildung von spindelförmiger Gestalt. Im vorderen Theil zeigt die Netzhaut cystische Entartung, die Sklera weist keine Auffaserung auf, der Intervaginalraum ist nicht erweitert, durch eine tiefe glaucomatöse Exkavation ist die Lamina cribrosa zurückgedrängt. Die Bulbuslänge beträgt 28 mm, die Breite 25 mm.

Dicke der Sklera:

Am Cornealfalz	nasal:	0,14 mm
„ „	temp:	0,12 „
An der Ora serrata	nasal:	0,36 „
„ „ „ „	temp:	0,46 „
Am Aequator	nasal:	0,42 „
„ „	temp:	0,50 „
An der Fovea maculae		1,3 „

Durchschnittsmasse:

Gerechnet von der Ora serrata, vorderer Abschnitt 0,21 mm
„ „ „ „ „ hinterer „ 0,69 „
Gerechnet vom mittleren und grössten Durchmesser,
vorderer Abschnitt 0,27 „

Gerechnet vom mittleren und grössten Durchmesser
hinterer Abschnitt 0,73 mm.

V. Fig. 5.

Die jetzt 18jährige Patientin wurde im Alter von vier Jahren mit der Scheere in's rechte Auge gestochen, und seitdem soll das Auge langsam bis Beendigung der Schulzeit gewachsen sein. Der Bulbus ist sehr stark vergrössert, von der Grösse eines Rindsauges, und zwar betrifft die Vergrösserung die Hornhaut und den Ciliartheil der Sklera. Die ziemlich stark getrübte Hornhaut weist am unteren Rande eine horizontale Narbe auf. Das Auge ist vollkommen amaurotisch, seine Tension annähernd normal. Die Enukleation ergibt einen vollkommen normalen hinteren Bulbusabschnitt, was die Querschnitte auch bestätigen. Die Volumenszunahme ist hier fast ausschliesslich auf Kosten der Cornea erfolgt, und nur die vorderen Skleralpartieen sind mässig gedehnt. Die Hornhaut ist theilweise bis zu 0,2 mm verdünnt, der Ciliarmuskel noch gut erhalten aber atrophisch; die Iris hat die Kammerwinkel verlegt auf eine ziemlich weite Strecke hin, und ist dann wieder mit dem ganzen Pupillarrande mit der Hornhaut verwachsen; die Linse ist nicht mehr vorhanden. Die Sklera zeigt die normale Dickenzunahme nach hinten, der Intervaginalraum ist temporal etwas erweitert, und was besonders bemerkenswerth erscheint, es fehlt die glaukomatöse Exkavation und es steht diese Erscheinung somit in Uebereinstimmung mit der Tension des Augapfels. Bei einer Länge von 32,5 mm besitzt der Augapfel eine Breite von 25,5 mm.

Dicke der Sklera:

Am Cornealfalz	nasal:	0,34 mm
„ „	temp:	0,32 „
An der Ora serrata	nasal:	0,40 „
„ „ „ „	temp:	0,50 „
Am Aequator	nasal:	0,54 „
„ „	temp:	0,50 „
An der Fovea maculae		0,80 „

Durchschnittsmasse:

Gerechnet von der Ora serrata,	vorderer Abschnitt:	0,36 mm
„ „ „ „ „	hinterer „	0,64 „
Gerechnet vom mittleren Durchmesser,		
	vorderer Abschnitt:	0,37 „
	hinterer „	0,65 „
Gerechnet vom grössten Durchmesser,		
	vorderer Abschnitt:	0,45 „
	hinterer „	0,67 „

Die 5 Fälle von Hydrophthalmus acquisitus zeigen übereinstimmend, dass bei der Grössenzunahme wesent-

lich der vor den Ansätzen der geraden Augenmuskeln gelegene Bulbusabschnitt, theilweise sogar nur die Hornhaut, betheiligt ist, dass also die Drucksteigerung wesentlich auf diejenigen Theile der Umhüllung wirkt, welche den geringsten Widerstand entgegenzusetzen vermögen, und dies ist nicht die Sklera, jedenfalls nicht gerade an der Stelle, wo sie am kräftigsten entwickelt ist, also am hinteren Pol, sondern vor Allem die Hornhaut, und die Sklera da, wo sie beim normalen Augapfel am wenigsten entwickelt ist, also am Cornealfalz. Die Dickenabnahme der Sklera hinter den Muskelansätzen ist wohl nicht als locus minoris resistentiae zu betrachten, weil die Sklera zwischen den Muskeln keine Verdünnung aufweist, durch die einstrahlenden Muskelsehnen aber eher eine Verstärkung erhält. Die Drucksteigerung äussert sich ausserdem in der glaukomatösen Exkavation, die allerdings bei V. fehlt und wohl zu erklären ist durch das langsame Wachsen des Auges und den nach 14 Jahren erfolgten Stillstand des Prozesses. Der Ciliarkörper ist gewöhnlich mit in das vordere Staphylom hineingezogen, die vordere Kammer aufgehoben, und die Iris grossentheils nur noch in Pigmentresten aufzufinden. Hornhaut und, wenn die vordere Sklera betheiligt ist, auch diese sind ausserordentlich gedehnt, wogegen der hintere Bulbusabschnitt in seinen Hüllen wenig verändert erscheint.

In den beiden nächsten Nummern, VI und VII, mögen nun noch zwei Fälle von Hydrophthalmus congenitus erwähnt werden, deren anatomische Verhältnisse bedeutend von den vorhergehenden abweichen.

Hydrophthalmus congenitus (Tafel II).

VI. Fig. 6.

Ueber die Vorgeschichte dieses Falles ist mir leider nichts bekannt. Es ist dies ein ausserordentlich grosser Augapfel, bei dem aber von einer Dehnung wie in den 5 vorhergehenden Fällen kaum die Rede sein kann, da er in allen seinen Massen die meisten emmetropischen Augäpfel übertrifft und auch keine veränderte Gestalt zeigt, sondern vielmehr als ein Riesenauge bezeichnet werden muss. Die Bulbuslänge beträgt 31,5 mm, die Breite 29 mm. Die Sklera hat die dem emmetropischen Augapfel entsprechende Dickenzunahme nach hinten. Eine tiefe glaukomatöse Exkavation ist das Ergebniss des Sekundärglaukoms. Die Chorioidea ist auseinandergesprengt, und zwischen den beiden Blättern ist ein hochgradiger Bluterguss vorhanden, der mehr als die Hälfte des Bulbusinnern einnimmt. Mit dem inneren Blatt ist auch die Netzhaut abgelöst, und selbst im

hinteren Abschnitt kaum noch in ihren Schichten zu erkennen, während sie weiter vorn theilweise nicht mehr aufzufinden ist. Auch der Ciliarmuskel ist losgelöst und nach der Mitte verdrängt, und haftet nur noch mit einem kurzen Stück unmittelbar hinter dem Schlemm'schen Kanal. Allenthalben tritt beginnende, oder wie hinter der Linse bereits hochgradige Leukocytenansammlung auf. Die Linse ist nach hinten verlagert und mit der Iris durch hintere Synechien verwachsen, die in Folge dessen die sog. Napfkuchenform angenommen hat. Die vordere Kammer ist sehr tief, der Kammerwinkel durch die Iris verlegt.

Dicke der Sklera:

Am Cornealfalz	nasal:	0,40 mm
„ „	temp:	0,60 „
An der Ora serrata	nasal:	0,40 „
„ „ „ „	temp:	0,44 „
Am Aequator	nasal:	0,64 „
„ „	temp:	0,44 „
An der Fovea maculae		1,0 „

Durchschnittsmasse:

Gerechnet von der Ora serrata,	vorderer Abschnitt:	0,52 mm
„ „ „ „ „	hinterer „	0,69 „
Gerechnet vom mittleren Durchmesser,		
	vorderer Abschnitt:	0,52 „
	hinterer „	0,71 „
Gerechnet vom grössten Durchmesser,		
	vorderer Abschnitt:	0,54 „
	hinterer „	0,75 „

VII. Fig. 7.

Der 16 Jahre alte Patient gibt an, dass das linke Auge von frühester Jugend an grösser gewesen sei. Seit mehreren Jahren ist es nicht mehr gewachsen, jedoch klagt der Kranke nunmehr über Drücken in demselben. Die Cornea ist stark vorgewölbt, diffus trübe und central etwas uneben und gestaffelt aussehend. Sehr tiefe vordere Kammer. Der Augapfel misst im absoluten Alkohol sagittal 33 mm, horizontal 29 mm, vertikal 28 mm, die Cornea 18 : 17 mm. Hochgradiger Keratoglobus mit theilweise unregelmässigem Hornhautepithel. Die Dehnung betrifft hier mehr den ganzen Augapfel und dabei ist auch die Sklera gleichmässig gedehnt, jedoch behalten die hinteren Skleralpartieen noch die normale Dicke. Der Intervaginalraum ist mässig erweitert, und die Papille von einer tiefen glaukomatösen Exkavation eingenommen.

Dicke der Sklera:

Am Cornealfalz	nasal:	0,24 mm
„ „	temp:	0,36 „
An der Ora serrata	nasal:	0,34 „
„ „ „ „	temp:	0,36 „

Am Aequator	nasal:	0,40 mm
„ „	temp:	0,30 „
An der Fovea maculae		0,94 „

Durchschnittsmasse:

Gerechnet von der Ora serrata, vorderer Abschnitt:		0,33 mm
„ „ „ „ „ hinterer	„	0,41 „
Gerechnet vom mittleren Durchmesser,		
vorderer Abschnitt:		0,34 „
hinterer	„	0,42 „
Gerechnet vom grössten Durchmesser,		
vorderer Abschnitt:		0,33 „
hinterer	„	0,45 „

Die beiden soeben angeführten Hydrophthalmi congeniti zeigen nicht, wie die Hydr. acquisiti, eine Dehnung des vorderen Bulbusabschnittes, wodurch hauptsächlich die Grössenzunahme bedingt ist, denn man kann kaum von einer Dehnung sprechen, wenigstens nicht bei VI, im geringen Masse bei III, sondern man muss diese Missbildung vielmehr als einen „Riesenwuchs" ansehen.

* * *

Ein Vergleich zwischen den Messungen der myopischen und emmetropischen Augäpfel zeigt, dass die Dehnung bei Myopie sich ausschliesslich auf den hinteren Bulbusabschnitt beschränkt, und zwar auf den Theil, der hinter den Ansätzen des m. recti liegt, während der vordere Bulbusabschnitt unversehrt bleibt.

Wenn man berücksichtigt, dass beim emmetropischen Augapfel die Sklera gerade am hinteren Pol am stärksten entwickelt ist und also auch den grössten Widerstand entgegenzustellen vermag, so ist es eigentlich zu verwundern, dass bei den myopischen Augäpfeln gerade an dieser Stelle die grösste Dehnung und Verdünnung der Sklera zu finden ist, es sei denn, man nimmt mit Schnabel und Herrnheiser, Heine und Anderen an, dass dieselbe von vornherein zu dünn veranlagt ist. Die messenden Untersuchungen von Heine an hochgradig myopischen und emmetropischen Augäpfeln desselben Individuums mit einander verglichen ergeben, dass bei unveränderter Skleraldicke im vorderen Bulbusabschnitt und rein mechanischer Dehnung des hinteren Abschnittes, ursprüngliche Gleichheit in beiden Augäpfeln vorausgesetzt, immer noch eine Verdünnung, in diesem Falle von

0,08 mm, unerklärt bleibt, und er kommt zu dem Ergebniss, dass „entweder die Sklera während des myopischen Prozesses atrophirt ist, oder aber — und dies ist vielleicht die ungezwungenere Annahme —, dass sie von vornherein zu dünn gewesen ist, und desshalb der Dehnung verfällt". Für diese Ansicht scheinen mir auch besonders die Augäpfel mit geringer Myopie, z. B. mit — 3 D zu sprechen, die noch das Aussehen und die Gestalt des emmetropischen besitzen und deren Länge eine solche ist, wie wir sie bei emmetropischen Augäpfeln finden, und doch nicht nur keine Dickenzunahme der Sklera im hinteren Bulbusabschnitt im Verhältniss zum Cornealfalz aufweisen, sondern vielmehr noch eine Verdünnung. Ebenso spricht dafür die enorme Verdünnung, wie wir sie bei hochgradig myopischen Augäpfeln finden, und die unmöglich durch blosse Dehnung bei vorher normaler Dicke zu Stande gekommen sein kann. Dasselbe Ergebniss haben die Untersuchungen von Schnabel und Herrnheiser, nämlich „dass in allen myopischen Augen, sowohl in denen, welche sich durch ihre Gestalt von den emmetropischen nicht unterscheiden, wie in denen, die durch ein „Staphyloma posticum" ausgezeichnet sind, ein angeborener Bildungsmangel in den äusseren Augenhäuten besteht, der in unmittelbarer Umgebung des Optikus zu finden sei und in Erscheinung trete bald durch den sichelförmigen Conus, bald durch ungewöhnliche Weichheit der Sklera, durch den ringförmigen Conus und abnorme Insertion der Duralscheide, und sind der Ansicht, dass man nicht annehmen darf, dass die Sklera der mit Staphyloma posticum behafteten myopischen Augen jemals vollständig normal gewesen sei".

Dagegen nimmt Hess an, dass die Dünnheit der Sklera myopischer Augen als eine Folge der Dehnung, als etwas Sekundäres zu betrachten sei.

Dieser Dehnungsprocess führte Stilling zu der Annahme, dass es sich bei der Myopie um eine Hydrophthalmie handele, und es war damit der Gedanke nahe gelegt, ähnliche pathologische Veränderungen zum Vergleich heranzuziehen, mit solchen behaftete Augen anatomisch in diesem Sinne zu untersuchen, um ähnliche oder gar die gleichen Veränderungen in beiden nachzuweisen. Die ersten Vergleiche zog Baas, indem er die von Dürr und Schlechtendahl vorgenommenen Skleralmessungen an hydrophthalmischen Augen mit seinen Messungen an myopischen in Beziehung brachte und zu dem Ergebniss kam, „dass bei den hydrophthalmischen Augen die Verdünnung in gleicher Weise mit wenigen Ausnahmen die vorderen wie die hinteren Abschnitte der Sklera

betrifft". „Der thatsächlich erhöhte Druck wirkt eben gleichmässig nach allen Seiten", meint er, vergisst jedoch zu berücksichtigen, dass die Dehnung eine verschiedene sein muss, wenn sich wie beim normalen Auge verschieden grosse Widerstände entgegenstellen. Es ist hierbei noch zu bemerken, dass die untersuchten Augen Hydrophthalmi congeniti waren. Auch Schnabel und Herrnheiser legen den Fällen von Volumensvergrösserung kindlicher Augäpfel unter dem Einfluss krankhaft gesteigerten Intraocularducks grössere Bedeutung bei, weil sich die Formveränderung, mit der die Myopie zusammenhängt, ausschliesslich im Kindesalter bildet, und weil zu wiederholten Malen versucht worden ist, dieselbe aus dem Einflusse des erhöhten Augendruckes auf die nachgiebige Sklera des Kindes zu erklären. Mir scheint jedoch ein Vergleich mit erworbenen hydrophthalmischen Augen näher zu liegen, wenn es darauf ankommt, die Ergebnisse von Druckerhöhung im Auge festzustellen und weil der ätiologische Zusammenhang mit intraocularer Drucksteigerung nur für diese anerkannt ist, während das Grössenwachsthum des Hydrophthalmus congenitus jedenfalls nicht bloss auf einen Dehnungsprocess zurückzuführen ist, da bei der ausserordentlichen Grössenzunahme des Augapfels unter ursprünglich normalen Dickenverhältnissen der Sklera eine noch bei weitem grössere oder doch wenigstens gleiche Verdünnung derselben als bei myopischen Augäpfeln stattfinden müsste. Im Gegensatz hierzu zeigen dieselben jedoch, wie die unter VI. und VII. angeführten Fälle beweisen, keine Verdünnung, sondern trotz der enormen Vergrösserung dieselben Dickenverhältnisse der Sklera im vorderen und hinteren Bulbusabschnitt, wie wir sie bei emmetropischen Augapfeln finden. Es ist ausserdem zu berücksichtigen, dass beim Vergleich des Hydrophthalmus congenitus mit der Myopie ein angeborner mit einem erworbenen Zustande in Beziehung gesetzt wird, was beim Hydrophthalmus acquisitus nicht zutrifft. Bei ihm ist eine anerkannte intraoculare Drucksteigerung vorhanden und diese wirkt zwar gleichmässig nach allen Seiten, betroffen werden aber vorzugsweise diejenigen Stellen der Bulbushüllen, welche den geringsten Widerstand entgegenstellen können, und dies sind beim emmetropischen, normalen Auge die vorderen Partieen der Sklera, die wesentlich dünner sind als die hinteren, und vor allem die Cornea, wie dies sämmtliche 5 Fälle von erworbenem Hydrophthalmus bestätigen. Kommen Drucksteigerungen im myopischen Bulbus vor, so äussern sie sich, wie wir in Fall IX und X der myopischen Augäpfel sehen, an erster Stelle in Verdrängung der Lamina

cribrosa; ja selbst bei hochgradiger Drucksteigerung im myopischen Augapfel, wie Fall II der Hydrophthalmi acquisiti zeigt, wird der wachsende Bulbus nicht in den hinteren Partieen gedehnt, obschon dieselben einen geringeren Widerstand entgegenstellen können, als im emmetropischen, sondern hauptsächlich in den vorderen. Wenn also der wachsende Bulbus bei Myopie in den hinteren Partieen gedehnt wird, so scheint dies sehr gegen die Ansicht zu sprechen, dass der myopische Process ein glaucomatöser sei.

Die Sklera im emmetropischen Auge nimmt von vorn nach hinten zu, und erreicht die grösste Dicke in der Gegend des hinteren Poles, in der Maculagegend. Hingegen nimmt dieselbe bei den myopischen Augäpfeln, ganz gleich ob die Myopie eine hochgradige oder nur eine von wenigen Dioptrien ist, nach hinten zu ab, und die Disposition zu ihr ist also zu suchen in einer zu schwachen Veranlagung derselben im hinteren Bulbusabschnitt. Kommen Drucksteigerungen im myopischen Augapfel vor, dann äussern sie sich, wie im emmetropischen durch Verdrängung der Lamina cribrosa und nur bei sehr hochgradiger Drucksteigerung tritt eine Dehnung des Augapfels ein, aber nicht des hinteren Bulbusabschnittes, sondern wie beim Hydrophthalmus acquisitus des vor den Ansätzen der m. recti gelegenen Bulbusabschnittes, also der vorderen Skleralpartieen mit dem Ciliarkörper und der Cornea. Die hinteren Skleralpartieen werden hierbei nicht oder nur in ganz geringem Masse gedehnt, wie dies der Vergleich mit emmetropischen Augäpfeln zeigt. Der Hydrophthalmus congenitus endlich scheint mir zu einem Vergleich mit den beiden angeführten Processen gar nicht geeignet zu sein, denn es ist eine angeborne Missbildung, die nicht allein auf einen Dehnungsprocess zurückzuführen ist, wie aus den Dickenverhältnissen der Sklera zur Grösse des Augapfels und aus dem Vergleich mit emmetropischen Augapfeln deutlich zu ersehen ist, sondern wobei andere Momente noch eine Rolle spielen müssen, über deren Aetiologie allerdings bisher wenig bekannt ist.

Fall C. Emmetropie No. II.

Fall B. Myopie No. III, — 4,0 D.



Fall D. Myopie No. IV, — 10,0 D.

Myopie No. X, — 25,0 D.

Myopie No. IX, — 20,0 D.

Marschke, Pathologische Anatomie der Myopie und des Hydrophthalmus.

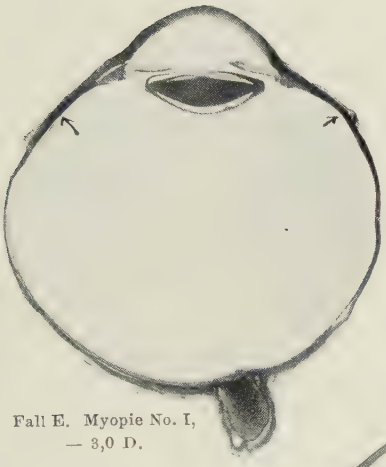

Fall E. Myopie No. I,
— 3,0 D.

FallA. Myopie No. VII,
— 15,0 D.



Fall B. Myopie No. VI,
— 14,0 D.

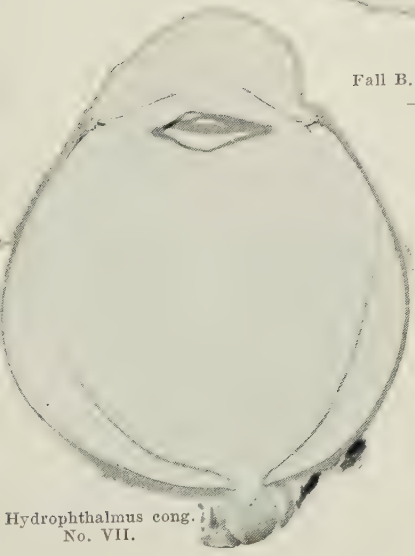

Hydrophthalmus cong.
No. VII.

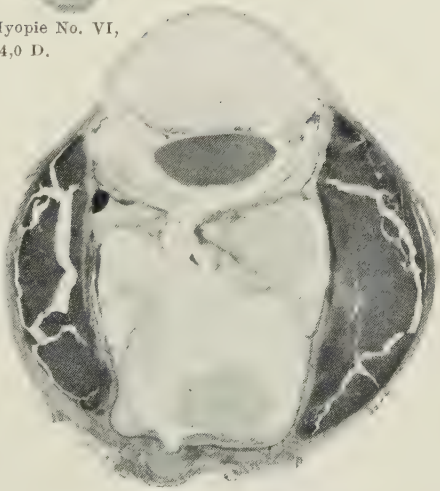

Hydrophthalmus cong. No. VI.



Hydrophthalmus acquisit No. I.

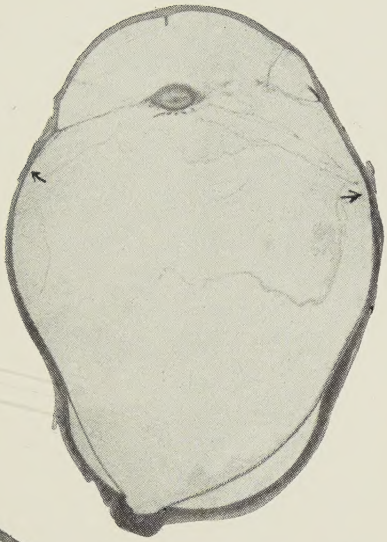

Hydrophthalmus acquisit No. II.

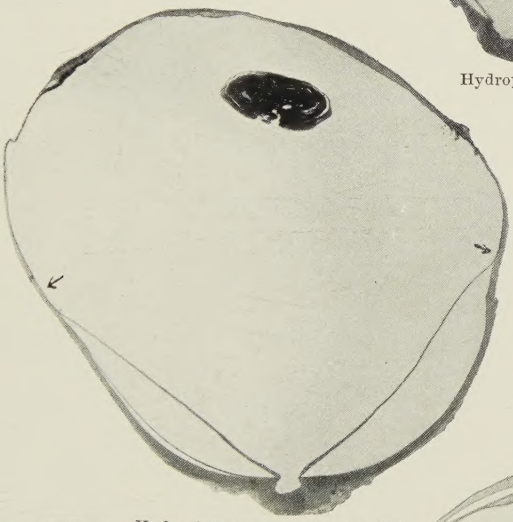

Hydrophthalmus acquisit No. III.

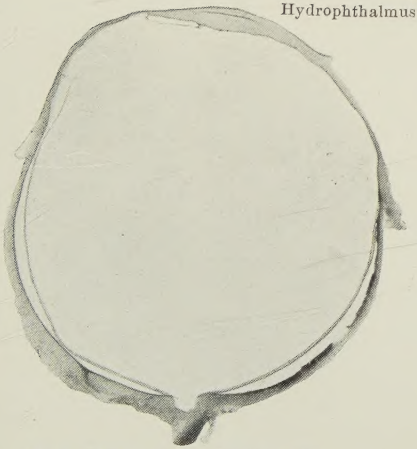

Hydrophthalmus acquisit No. IV.

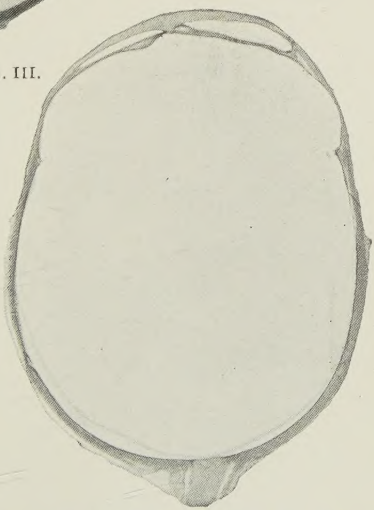

Hydrophthalmus acquisit No. V.

Lebenslauf.

Verfasser dieser Arbeit, Ernst Marschke, katholischer Konfession, wurde am 19. August 1873 als Sohn des verstorbenen Meierhofbesitzers Franz Marschke in Conradsdorf, Kr. Neisse, geboren. Nach Absolvierung des Kgl. kathol. Gymnasiums zu Neisse, welches er 1896 mit dem Zeugnis der Reife verliess, widmete er sich dem Studium der Medizin in Breslau bis Ostern 1897, in Freiburg i. B. bis Oktober 1898, in Breslau bis Oktober 1900. Im Jahre 1898 bestand er das Tentamen physicum, im Januar 1901 beendete er die medizinische Staatsprüfung. Der Militärpflicht mit der Waffe genügte Verfasser vom April bis Oktober 1896, als einjährig-freiwilliger Arzt seit dem 15. Februar 1901.

Während seiner Studienzeit besuchte er die Vorlesungen und Kurse folgender Herren Professoren und Docenten: Born, Czerny, Filehne, Flügge, Groenouw, Hasse, Heine, Henke, Henle, Hildebrandt, Himstedt, Kast, Keibel, Kiliani, Kionka, Kraske, v. Kries, Kühnau, Kümmel, Küstner, Ladenburg, Lesser, Mann, O. E. Meyer, v. Miculicz-Radecki, Nagel, Neisser, Pfannenstiel, Ponfick, Reerink, Schäffer, Treupel, Uhthoff, Weismann, Wernicke, Wiedersheim, denen ich allen, insbesondere aber Herrn Geheimrat Professor Dr. Uhthoff und Herrn Dr. Heine, meinen herzlichsten Dank ausspreche.

Thesen.

1. Die Myopie ist nicht hydrophthalmischen Ursprungs.
2. Bei angebornen Gaumenspalten ist die frühzeitige Operation zu empfehlen.